DE 11 1906

Beiträge zur Symptomatologie und Pathologischen Anatomie der Tumoren der Hinteren Schädelgrube.

INAUGURAL-DISSERTATION

ZUR ERLANGUNG DER DOKTORWÜRDE DER HOHEN MEDIZINISCHEN FACULTÄT DER RUPRECHT-KARLS-UNIVERSITÄT ZU HEIDELBERG.

Vorgelegt von

STANISLAUS ORGIELBRAND

AUS WARSCHAU (POLEN).

WARSCHAU

1905.

Akt. Ges. S. Orgelbrand's Söhne.

BEITRÄGE ZUR SYMPTOMATOLOGIE UND PATHOLOGISCHEN ANATOMIE DER TUMOREN DER HINTEREN SCHÄDELGRUBE.

Gedruckt mit Genehmigung
der medizinischen Fakultät zu Heidelberg.

Dekan:
Geh. Hofrath
Prof. D-r Edler v. Rosthorn

Referent:
Geh. Rath
Prof. D-r Erb

Beiträge zur Symptomatologie und Pathologischen Anatomie der Tumoren der Hinteren Schädelgrube.

INAUGURAL-DISSERTATION

ZUR ERLANGUNG DER DOKTORWÜRDE DER HOHEN MEDIZINISCHEN FACULTÄT DER RUPRECHT-KARLS-UNIVERSITÄT ZU HEIDELBERG.

Vorgelegt von

STANISLAUS ORGIELBRAND

AUS WARSCHAU (POLEN).

WARSCHAU

1905.

Akt. Ges. S. Orgelbrand's Söhne.

ДОЗВОЛЕНО ЦЕНЗУРОЮ.

Варшава, 27 Сентября 1908 года.

In den letzten Jahren hat die Physiologie und auch die Diagnostik der Kleinhirnerkrankungen grosse Fortschritte gemacht, sodass es oft möglich und auch oft gelungen ist, den Sitz der Kleinhirnerkrankungen besonders der Kleinhirntumoren genau festzustellen, dieselben operativ anzugreifen, zu entfernen und auf diese Weise Heilung oder weitgehende Besserung zu erzielen.

Wernicke, der erste, der im Jahre 1882 für die operative Therapie der Hirngeschwülste eingetreten ist, schliesst von dem Segen der Operationen die Tumoren der hinteren Schädelgrube aus.

Oppenheim schreibt noch im Jahre 1896: „Die Kleinhirngeschwülste halte ich für inoperabel.“ Indessen bringen immer häufiger werdende Operationen der Kleinhirntumoren und immer besser werdende Resultate einem Umschwung der Ansichten mit sich. Sie finden den besten Ausdruck in den Worten Oppen-

heims in seiner, 7 Jahre nach der ersten erschienenen, zweiten Auflage des Werkes: „Geschwülste des Gehirns.“ „Man hat gewiss nicht mehr das Recht,“ schreibt er diesmal „die chirurgische Behandlung des Kleinhirngewächses unter allen Verhältnissen abzulehnen.“ Die Statistiken, auf die sich Oppenheim stützt, weisen 15% der Heilungen oder Besserungen auf. Die infolge der Häufigkeit der Kleinhirntumoren so oft sich aufdrängende Frage des chirurgischen Eingriffs einerseits, anderseits die grossen Gefahren und technischen Schwierigkeiten der Operation erfordern eine möglichst sichere Localdiagnose der Kleinhirntumoren. Dass derselben grosse Schwierigkeiten im Wege stehen, ist allseitig anerkannt worden. Einen Beweis dafür mag folgender Fall liefern.

Anamnese: Patient 20 J. alt. Als Kind Scharlach, und 1898 fieberloser Lungenkatarrh. Nie Hämoptoë oder Erscheinungen von Tuberculose. Im Juni 1899 Müdigkeit, im Oktober Kopfweh beiderseits in der Schläfengegend. Nach 8-tägiger mässiger Diät wieder Besserung, Ende Oktober wieder Kopfweh, beginnende Neuritis optica. Vom 6 November ab Appetitlosigkeit, Uebelkeit, Erbrechen und anfallsweise auftretende Nacken- und Hinterhaupts-

schmerzen. Am 16—17 November nachts Kopfschmerzen, Erbrechen mit frischrotem Blut (keine Beimischung), darauf leise Somnolenz. Das Blut stammte aus dem rechten unteren Eckzahn. 18 November 1899.

Status praesens. Kräftiges intelligentes Mädchen. Klagt über Kopfschmerzen. Rasche Ermüdbarkeit bei der Untersuchung, mangelnde geistige Frische bis zu leichter Benommenheit. Puls 68, Stauungspapille mit Blutungen. Strabismus divergens, weite Pupillen, reagiren noch. Kein Taumeln. Sensibilität intakt. Hautreflexe normal. Sehnenreflexe schwer auszulösen. Patellarreflexe nur mit Jendrassik auslösbar. Achillessehnenreflex etwas leichter. Keine Lähmungen, keine deutlichen Sehstörungen. Die inneren Organe normal, im Harn kein Eiweiss, kein Zucker.

Diagnose. Tumor der hinteren Schädelgrube.

Am 29 November 1899. Mehrere Tage Euphorie.

Am 4 December Schmerzen in der Schläfen- uud-Nackengegend, Eingenommenheit, kein Erbrechen. Augenhintergrund heller, die Grenze der Papille weniger verwaschen. Blutungen nicht mehr deutlich sichtbar. Vorübergehend Schielen.

Sehschärfe

am 22 November	rechts	1/4
	links	1/2
am 25 November	rechts	1/3
	links	1/4

Linke Gesichtshälfte nach oben hin verzogen (?) Benommenheit während der Untersuchung. Abgeschlagenheit, keine Zuckungen, keine Nackensteifigkeit, Hörfähigkeit scheinbar geringer. Pupillen etwas enger. Sonst Gehirnnerven intakt. Reflexe wie früher, keine Ataxie. Gang schwankend.

15 Dezember 1899. Vor 8 Tagen und heute Erbrechen. Sehstörung zugenommen, ebenso Schwerhörigkeit.

Status praesens. Seufzen, Leichte Benommenheit. Sehvermögen schlechter. Taschenuhr nur beim Anlegen rechts und links gehört. Sieht noch die Zeiger der Taschenuhr, kann nichts mehr lesen. Sehr rasche geistige Ermüdbarkeit. Puls 76—80. Keine Lähmungen. Sensibilität intakt. Patellarreflexe und Achillessehnenreflexe sehr lebhaft. (Abscessfrage in Betracht gezogen).

Am 21 Dezember 1899, kein Erbrechen, Appetit gut, Kopfweh gering, Hörfähigkeit weiter

abgenommen, Somnolenz, vorübergehende flüchtige Verwirrtheit.

Status. Sehnenreflexe normal, Coordinationsstörungen bei Bewegungen im Liegen. Kein Nystagmus. Keine Zwangsstellung des Kopfes. Keine Nackenstarre, hingegen schwankender Gang. Untersuchung schwierig.

Am 28 Dezember. Schwerhörigkeit mehr links als rechts bei normalem äussern Gehörapparat. Stauungspapille stärker. Strabismus deutlich. Schwankender Gang. Zwangshaltung des Kopfes mit Drehung nach links. Sehnenreflexe normal. Plantarreflex links herabgesetzt.

Diagnose. Tumor cerebelli.

Am 5 Januar 1900. Seither Kopfweh. Erbrechen. Schlafsucht. Stärkere Nacken- und rechtseitige Kopfschmerzen. Seh- und Hörfähigkeit schlechter. Plantarreflexe vorhanden, gleich rechts und links. Fussklonus angedeutet. Sonst Status idem.

Am 12 Jan. 1900. Stauungspapille sehr stark. Taumelnder Gang. Gedächtniss und Intelligenz ungestört.

19 Januar. Vorübergehend Kopfschmerzen rechts. Appetit und Schlaf gut. Stauungspapille und Schwerhörigkeit stärker. Nystagmus. Leichte Ataxie.

26 Januar. Nur einen Tag Kopfweh. Unlust zum Essen. Stimmung gut. Hört und sieht immer schlechter. Unsichereit im linken Arm. Links Fussklonus. Sensibilität gut. Geht schwankend, kann allein nicht mehr gehen und stehen.

2 Februar. Schlafsucht (14 stündiger Schlaf). Am 1 Verwirrtheit. Abnahme des Sehvermögens. Beginnende atrophische Stauungpapille. Strabismus. Hörfähigkeit stark abgenommen. Schwindel. Doppelseitiger Fussklonus. Links fehlender Plantarreflex.

16 Februar. Vorübergehende Verwirrtheit, keine Kopfschmerzen, kein Erbrechen.

Status. Abmagerung. Zunahme der Seh- und Hörstörung. Fragliche Sensibilitätsstörungen auf der linken Seite. Partellarreflex und Achillessehnenreflex links gesteigert. Unsicherheit und Parese im linken Bein. Plantarreflex links etwas schwäher wie rechts.

23 Februar. Geringe Kopfschmerzen, Sehvermögen fast 0. Schwerhörigkeit fast unverändert. Nystagmus nach rechts. Fussklonus links stärker als rechts. Patellarreflexe normal, Hautreflexe fast gleich rechts und links.

2 März. Die Woche verlief ohne Schmerzen und Erbrechen. Oft im Dämmerzustand,

schläft viel. Sie weiss zuweilen nichts von der Untersuchung. Hörfähigkeit etwas besser.

9 März. Zunahme der Benommenheit. Kopfschmerzen. Somnolenz.

Status. Puls 100. Innere Organe normal. Amblyopie und Schwerhörigkeit dieselben. Fussklonus beiderseits, sonst unverändert.

16 März. Amaurose fast complet, ebenso fast complete Taubheit. Zunehmende Somnolenz.

23 März. Kopfweh. 2 mal Erbrechen. Spricht nicht mehr. Fast soporös.

30 März. Seither keine Veränderung, ausser, dass sie complet blind und taub ist. Schläft 10 — 12 Stunden Nachts. Liegt mit offenen Augen. Spricht nichts. Schwer zu ernähren.

27 April. Seit 3 Tagen Pneumonie. Dyspnoe. Puls 124. Trachealrasseln.

29 April. Exitus.

Therapie bestand anfangs aus Jodnatrium und Bromnatrium, Stuhlzäpfchen von Antipyrin und Codein. Später in Inunctionskur mit

Sehnenreflexe	Plantarreflexe	C o o r d i
19/XI S. schwer auszulösen		
29/XI S. schwer auszulösen		Schwankender Gang
15/XII lebhaft		
21/XII normal	links schwächer	Schwankender Gang. Coordinationsstörungen bei Bewegungen im Liegen
5/I gleich r. und links	vorhanden	
12/I		
19/I		Taumeln. Ataxie
26/I Linksseitiger Fussclonus		Ataxie
2/II Doppelseitiger Fussklonus	fehlt links	
16/II links Patellar-und-Achillessehnenrefl. gesteigert	etwas schwächer links	
23/II Fussklonus l. stärker als rechts		
2/III		
9/III Fussklonus beiderseits		
16/III		
25/III		
28/XII normal		Schwankender Gang

nation	Augenmuskeln	Sensibilität	Kopfschmerz.
	Strabism. diverg.	ja	2 Tage
	Strab. undeutlich		
		ja	
			geringgradig
		ja	heftig
	Nystagmus		rechts
Unsicherheit im l. Arm			
	Strabismus		
Unsicherheit und Parese im l. Bein			
	Nystagmus nach rechts		gering
			ja
			ja
	Zwangshaltung d. Kopfes nach links.	ja	
	Strabismus		

Ung. ciner. zu 4 gr.; 2 mal wöchentl. Bad von 26° R. 10 Minuten.

Autopsie. Tumor von Taubeneigrösse im 4 Ventrikel, derselbe hängt mit der rechten oberen Ventrikelwand durch einen breitbasigen Stiel zusammen, lässt sich leicht im Ventrikel hin- und herschieben; er füllte den Ventrikel in seinem oberen Teil grösstenteils aus und lag der unteren Fläche desselben auf. Die nachstehende Tabelle bewährt einem Ueberblick über die einzelnen Symptome zu verschiedenen Zeiten. S. S. 12 u. 13.

Die Krankheit setzt also mit intensiven Kopf- (bes. Hinterhaupt) und- Nackenschmerzen, hartnäckigen Erbrechen, Stauungspapille und Benommenheit ein. Dieses frühe Auftreten der allgemeinen, wahrscheinlich durch den Hydrocephalus bedingten Erscheinungen, lässt sofort an einen in der hinteren Schädelgrube sitzenden Tumor denken. Bald darauf entwickelt sich Schwindel und Cerebellar-Ataxie, die letzte besonders links. Zu diesen Symptomen kommt Nystagmus, welcher sehr oft bei den Kleinhirntumoren constatiert wird und warscheinlich als Reizerscheinung oder vielleicht directe Folge des Kleinhirnleidens aufzufassen

ist, und Zwangshaltung des Kopfes nach einer Seite - Erscheinung, die bei Geschwülsten des Kleinhirns und der Kleinhirnschenkel zuweilen wahrgenommen wird, hinzu. Alles das erlaubt schon die Diagnose näher zu präcisieren und den Sitz der Geschwulst mit grosser Warscheinlichkeit in das Cerebellum zu verlegen. Das ganze Krankheitsbild wird von zunehmender Seh- und Hörstörung bis zu vollständiger Amaurose und Taubheit begleitet. Der diagnostische Wert des letzten Symptoms soll weiter unten erörtert werden. Sehr auffallend ist das Verhalten der Sehnenreflexe während des Krankheitsverlaufes. Im Anfang sind sie sehr schwer, nur mit Jendrassik auszulösen, kurz darauf werden sie lebhaft, dann normal, auf beiden Seiten gleich. Dann kommt auf der linken Seite Fussklonus, eine Woche später beiderseitiger Klonus, dann vorwiegend eine linksseitige Steigerung der Sehnenreflexe. Am 23 Februar tritt der Fussklonus wieder auf, links aber stärker wie rechts, schliesslich ist er auf beiden Seiten gleich. Dieser Zustand hält bis zum Tode an. Ueber die Beziehungen zwischen den Sehnenreflexen und Kleinhirntumoren haben sich schon Bruns und Oppenheim, Strümpell u. A. dahin geäussert, dass das Kniephänomen fehlen kann. Die bei-

den zuerst erwähnten Autoren führen das auf die Stauung des Liquor cerebro-spinalis, Zerrung der hinteren Rückenmarkswurzeln und Degeneration der Hinterstränge zurück. Gowers betont dass das Verschwinden des Patellarreflexes nicht immer constant ist.

„Zu Zeiten" schreibt er „kann er in geringem Masse vorhanden sein, während er sonst erloschen ist." Erst zwei englische Autoren[1]) schenkten in einer kürzlich publicierten Arbeit dem obenerwähnten Schwanken der Sehnenreflexe die nötige Beachtung: „Der Wechsel der Reflexe ist eines von den auffallendsten Symptomen von cerebellaren Erkrankungen. In einzelnen Fällen sind sie gesteigert, während sie in den andern herabgesetzt oder erloschen sind. Aber auch jeder einzelne Fall kann beide Extreme innerhalb einer kurzen Zeit aufweisen. Die Patellar- und Achillessehnenreflexe beleuchten diese Thatsache am besten, nicht allein weil sie mehr als die andern wechseln, sondern weil der Grad des Wechsels bei ihnen am auffallendsten ist. In vielen Fällen, wo die Sehnenreflexe der oberen Extremität unverändert oder lebhaft

[1]) Holmes and Grainger. Symptomatologie of cerebellar Tumours, Brain, Winter 1904.

waren, war der Patellarreflex und Achillessehnenreflex zu verschiedenen Zeiten herabgesetzt oder erloschen.

Würde man mit den englischen Autoren das Schwanken der Sehnereflexe als pathognomonisches Zeichen der Cerebellarerkrakungen ansehen, hätte die Diagnose noch eine weitere Stütze erhalten.

Der ganze Symptomencomplex besonders die Art des Einsetzens, wie wir das schon einmal hervorgehoben haben, veranlasste die Diagnose auf Tumor cerebelli zu stellen.

Einen Basaltumor konnte man fast mit Sicherheit ausschliessen, da bei der Patientin die Allgemeinsymptome zuerst auftraten, die lokalen dagegen seitens der Basalnerven im ganzen Krankheitsverlaufe so gut wie fehlten.

Differenziel - diagnostische Schwierigkeiten machte dagegen die Ablehnung des Hydrocephalus internus acquisitus, der in seinen Erscheinungen äusserst weitgehende Aehnlichkeit mit den Hirn- und zwar bes.-Kleinhirntumoren erkennen lässt. Er macht bekanntlich sämmtliche Allgemeinsymptome, aber auch scheinbar lokale, wie Augenmuskellähmungen, Facialis, Acusticus, Vagussymptome, zuweilen Paraparese der Beine oder cerebellar- ataktischen Gang. Strümpell erwähnt einen Fall

von Hydrops des vierten Ventrikels, welcher zu Lebzeiten des Kranken dass vollkommene Bild ener Kleinhirngeschwulst dargeboten hat. Es sei hinzugefügt, dass sich auch echte Tumoren mit hochgradigem Hydrocephalus combinieren können, wie z. B. in 2 neuerdings vom Nonne publicierten Fällen von Tumoren des 4 Ventrikels, bei denen, wie die Retrospective kritische Betrachtung lehrt die Erscheinungen auf Rechnung des secundären, durch Versperrung des 4 Ventrikels bedingten, Hydrocephalus, nicht auf die Geschwulst selbst zu setzen waren. Für diese Fälle gibt es keine sichere Unterscheidungsmerkmale. Oppenheim citiert die Ansicht Lannelongué's, nach welcher auch Dermoidcysten im wesentlichem nur die Erscheinungen des Hydrocephalus bedingen können.

Aus dem Verlauf der Krankheit einerseits, anderseits aus dem Verhalten der Sehnenreflexe, die zwar in beständigem Schwanken begriffen, doch eine ausgesprochene Neigung zum Ueberwiegen der linken Seite bemerken liessen, besonders mit Rücksicht auf die gleichzeitig vorhandene übrigen Erscheinungen der spastischen Parese- also einseitigen Affection des Coctico-spinal Systems konnte man mit sehr grosser Wahrscheinlichkeit primären Hydro-

cephalus ausschliessen. Wenn auch diese Halbseitenherdsymptome bei Hydrocephalus vorkommen, wie es aus den Fällen von Oppenheim[1]) (zu derselben Kategorie rechnet Nonne[2]) auch seine Fälle, die mit einer einwandsfreien Diagnose: „Tumor cerebri“ zur Ausheilung kamen) hervorgeht, sind sie doch im Ganzen so selten, dass ihr Vorhandensein mit grosser Warscheinlichkeit gegen Hydrocephalus spricht, wenn auch kein directer Beweis dafür zu führen ist. Anderseits zwang die einseitige Erkrankung der langen motorischen und sensiblen Bahnen zu der Erwägung, ob nich doch der Pons Sitz der Geschwulst sei. Indessen fehlten zur Begründung dieser Diagnose die bei einseitigen Brückengeschwülsten fast immer vorhandenen Symptome: Alternierende Hemiplegie in irgend einer ihrer Combinationen, associerte Blicklähmung, Beteiligung der basalen Nerven und besonders sprach dagegen das Einsetzen mit allgemeinen Erscheinungen, ohne Localsymptomen bei hochgradigen Stauunspapille, die bekanntlich im

---

[1]) Oppenheim. Ueber einen Fall von erworbenen idiopath. Hydrocephalus. Charité annalen. Jahrg. XV. 1890.

[2]) Nonne. Zeitschrift für Nervenheilkunde. Bd. 27.

Gegensatz zu den Kleinhirntumoren bei Ponstumoren sich spät entwickelt oder gänzlich fehlen kann. Während der Wechsel in der Intensität des Hirndruckes, der sich bei den 2 Untersuchungen des Augenhintergrundes kundgab den Gedanken hätte erwecken können, dass es sich möglicherweise um zeitweise Versperrung des 4 Ventrikels durch einen in demselben sitzenden Tumor handelte, sprach gegen diese Annahme das Ausbleiben von irgendwelchen Bulbärerscheinungen, Anomalien der Respiration, Temperatursteigerung, Verlangsamung oder Beschleunigung des Pulses, Melliturie oder ausgesprochen pontinen Erscheinungen.

Da die in ihrem Verlauf und Intensität ungewöhnliche Hörstörung, wie weiter unten erörtert werden soll, bei der Diagnose nicht verwertet werden konnte, blieb man, wenn auch Hydrocephalus und Ponsgeschwulst nicht mit Sicherheit auszuschliessen waren, bei der Warscheinlichkeitsdiagnose eines Tumor cerebelli, welcher vorwiegend rechts sass und die entsprechende Brückenhälfte comprimierte.

Die Section ergab, dass es sich um eine Fehldiagnose handelte: der Tumor befand sich im 4 Ventrikel, lag zwar dem Wurm an, hatte aber mit demselben in gar keinem or-

ganischen Zusammenhang gestanden. Dieser diagnostische Irrtum ist durchaus erklärlich, wenn wir bedenken, dass die Erscheinungen, die unsere Patientin darbot, ein Gemisch von Symptomen der Kleinhirn- und- Brückenerkrankung waren. Einerseits wurde warscheinlich durch den Druck auf die untere Fläche des Kleinhirns und speciell des Wurms die Cerebellarataxie bedingt, anderseits dürfte die Compression der rechten Brückenhälfte spastische Erscheinungen hervorgerufen haben. Da die Tumoren des 4 Ventrikels an sich keine spezifischen Symptome hervorzurufen imstande sind, scheint es dem Zufall überlassen zu bleiben, ob Erscheinungen der Cerebellar oder Ponstumoren oder schliesslich des Hydrocephalus in den Vordergrund treten und bei dem heutigen Stand der Kenntnisse wird man diagnotische Irrtümer kaum vermeiden können.

Man sieht also, dass das Vorhandensein der cerebellaren Symptome nicht umbedingt einen Kleinhirntumor voraussetzt, denn in unserem Falle lag bei ausgesprochenen Bilde von intracerebellaren Tumoren ein extracerebellarer Tumor vor. Wäre also hier ein operativer Eingriff ernstlich in Betracht gezogen worden, so wäre der Tumor den Blicken des Operateurs gänzlich entgangen, wenn man

Symptome	Intracerebellare Tumoren	Extracerebellare Tum.	Intrapontine Tumoren
Neuritis optica	Frühzeitig u. intensiv.	Verschieden	Häufig fehlend od. spät auftretend.
Schwindel	Subj. Rotation von d Seite der Läsion	Subj. Rotation nach d. Seite d. Läsion	Unbestimmt
Hirnnerv. V	Selten afficirt	Oft afficirt	Affection dieser Nerven manchmal bilateral
VI	Schwäche d. conjugirten Deviation nach d. Seite d. Läsion. Schwäche d. Recti ext. auf d. Seite d. Läsion	Dasselbe wie bei lateralen cerebell. Tumoren	Parese kann sein nucleär od. supranucleär und gruppiert je nach der nucleären Zusammenstellung
VII	Parese geringgradig wenn überhauptvorhand.	Parese mehr ausgesprochen	Paralyse eines Nerven der einen Seite und eines naheliegenden oder entfernten Nerven der anderen Seite.
VIII	Incomplete und variirende Taubheit auf d. Seite d. Läsion. Tinnitus gewöhnlich.	Ausgesprochene Taubheit auf d. Seite d. Läsion; häufig complete Taubheit. Tinnitus verlegt auf die Seite d. Läsion	
IX	Niemals afficirt.	Gelegentliche Parese auf d. Seite d. Läsion	

X	Ditto	Ditto	Dauernde Paralyse d. conjugierten Deviation d. Augen.
XI	Ditto	Ditto	
XII	Ditto	Supranucleäre Parese auf der contratateralen Seite	
Motor. Syst.	Homolaterale Parese, Ataxie u. Atonie	Homolaterale Parese u. Ataxie; gewöhnlich contralater. spastische Parese, gelegentlich beiderseitig	Häufig bilaterale Parese mit Spasmus. In d. Regel Ataxie.
Sensor. Syst.	Nicht verändert.	Unverändert	Ab und zu Hemianästhesie
Sehnenreflexe	Verschieden, häufig herabgesetzt	Gewöhnlich gesteigert, speciell auf d. contralateralen Seite	Gesteigert, manchmal ungleich
Hautreflexe	Normal	Oft herabgesetzt auf d. contralateralen Seite,	Herabgesetzt, oft ungleich
Plantarreflexe	Flexor	Flexor. od. Extensor. Extensor auf d. contralateralen Seite oder auf beiden	Extensor auf d. einen oder auf beiden seiten
Sphincteren	Intact	Selten afficirt	Gewöhnlich afficirt

sich wirklich zu einen Operation entschlossen hätte

Die zwei oben erwähnten englischen Autoren bemühten sich wie aus der beigelegten Tabelle ersichtlich ist, die Symptome der intracerebellaren, extracerebellaren und pontinen Tumoren auseinanderzuhalten. (S. t. s. 22 u. 23).

Sie fügen noch folgende interessante Bemerkungen betreffs des Verhaltens der Sehnenreflexe bei. „Bei einseitigen Cerebellartumoren ist die Herabsetzung auf der verletzten Seite vielleicht der gewöhnlichste Befund, obwohl eine beiderseitige Steigerung, oder eine einseitige auf der Seite der Läsion oft angetroffen werden kann. In solchen Fällen haben wir niemals einen Fussklonus bekommen. Bei den Tumoren die den mittleren Lappen einnehmen, findet sich eine Steigerung der tiefen Reflexe auf beiden Seiten und dieser Befund fehlt nur, wenn sich ein secundärer Hydrocephalus entwickelt hat. Bei extracerebellaren Fällen sind die Sehnenreflexe selten vermindert, in manchen Fällen bleiben sie unverändert, doch in der Regel sind sie gesteigert, besonders auf der dem Sitze der Laesion entgegengesetzten Seite. Fussklonus wurde ziemlich oft gefunden mit Spasmus der Glieder

auf der entgegengesetzten Seite und in manchen Fällen dürfte er auf beiden Seiten vorhanden sein.“

Noch in einer anderen Hinsicht hat der Fall besonderes Interesse beanspruchen können, nämlich durch die beiderseitige vollständige Taubheit. Wenn dieselbe an und für sich seltene Begleiterscheinung der Hirntumoren ist, so hat sie noch an Bedeutung gewonnen, indem die vollständig blinde und taube Patientin 1 Monatlang gänzlich von der Aussenwelt abgeschnitten war.

In den älteren grösseren statistischen Zusammenstellungen findet man die beiderseitige vollständige Taubheit recht seltén erwähnt. So bei Ladame[1]) unter 331 Fällen bloss 7 mal dabei nur ein einziges mal als „vollständige“ Taubheit notiert. Bei Bernhardt[2]) 5 mal unter 485 Tumoren. In 6 Fällen handelte es sich um Kleinhirntumoren, einmal Pons, zweimal Felsenbein, dreimal multiple Tumoren. Mit Ausnahme von einem Ponsfall sämmtliche mit Amaurose combiniert.

[1]) Ladame. Symptomatologie uud Diagnostik d. Hirngeschwülste. J. 1865.

[2]) Bernhardt Beiträge zur Symptomatologie und Diagnostik d. Hirngeschwülste. J. 1881.

Die Beziehung der Gehörstörung zu den Hirntumoren haben noch keine eingehende monographische Bearbeitung gefunden. Die Gehörstörungen scheinen häufiger zu sein, als sie beobachtet werden, das ist schon von Otologen hervorgehoben (F. Alt) [1]) und auch von Neurologen zugegeben worden (Bruns). In den Werken über Gehirnkrankheit und speciell Tumoren finden sich zerstreut zahlreiche Aeusserungen über die Entstehungsursache der Taubheit. So bemerkt Ladame, dass der Verlust des Gehörs sicherlich nicht mit einer einfachen Läsion des Cerebellum zusamen hängt, dass man vielmehr in diesen Fällen die Compression des Acusticus an der Ausgangsstelle annehmen muss. Dieselbe Ansicht dehnt Bernhardt auch auf die Fälle der übrigen — sogar Vierhügel — Tumoren, bemerkt aber, dass „vielleicht einzelne Hörstörungen als Teilglieder derjenigen Allgemeinsymptome aufzufassen seien, welche wie einzelne Formen von Sehstörung, durch Vermehrung des intracraniellen Druckes zustande kommen, gleichviel, wo gerade die Neubildung ihren Sitz aufgeschlagen hat. "

[1]) Monatsschrift für Ohrenheilkunde. J. 1892.

Nach Wernicke[1]) kommt doppelseitige Taubheit häufig bei Kleinhirntumoren und bei raumbeschränkenden Affectionen der hinteren Schädelgrube zur Beobachtung. „Ueberhaupt," bemerkt er, „ist es ein Symptom des Hydrocephalus internus, ganz gleich welcher Entstehungsart, wenn derselbe sich auf den 4 Ventrikel erstreckt." Auch die Möglichkeit der centralen Acusticuslähmung wird erwähnt.

Eine ganz kurze Bemerkung findet sich im Ziemssen'schen[2]) Handbuch bei der Besprechung der Symptomatologie der Kleinhirntumoren: „Gelegentlich kommen Störungen der Gehörempfindung vor" (Obernier). Etwas eingehender wird die Frage von Gowers[3])[4]) behandelt; er ist der Ansicht, dass eine Taubheit gewöhnlich von einer Affection des Nervus acusticus an der Basis des Gehirns, seltener seines Kernes in der Oblongata abhängig ist, im ersteren Falle gewöhnlich von Facialisaffection begleitet. Besondere Beach-

---

[1]) Wernicke. Lehrbuch der Gehirnkrankheiten. J. 1881.

[2]) Ziemssen—Obernier. Handbuch.

[3]) Gowers Vorlesungen über die Diagnostik d Gehirnkrankheiten. J. 1886.

[4]) Gowers. Handbuch d. Nervenkrankheiten. II Bd. 1892.

tung in seinem Werke findet die bilaterale Taubheit, deren Ursachen nach dem Verfasser 1) symmetrische Erkrankung des Labyrints (sehr häufig), 2) symmetrische Läsion der beiden N. acustici (sehr selten), 3) Erkrankung der Medulla, 4) Ein Tumor der Vierhügel, 5) symmetrische Erkrankung der Rinde sein können.

Als sehr wichtiges Symptom wird die Schwerhörigkeit bei den Kleinhirntumoren von Oppenheim[1]) angesehen. Der VIII Nerv soll derjenige sein, der durch Kleinhirntumoren am häufigsten afficiert wird (Opticus natürlich dabei abgesehen); freilich sind dabei die Neubildungen mit berücksichtigt, die von diesen Nerven ausgehen. Meist ist die Schwerhörigkeit einseitig, aber auch doppelseitige soll mehrfach constatiert worden sein. Sie gehört oft zu den Zeichen eines Hydrocephalus internus zusammen mit der Facialisaffection. Schliesslich bespricht der Verfasser die Möglichkeit des „Stauungslabyrints," der durch enge Beziehungen des subarachnoidalen Raumes des Gehirns zum endo- und- perilymphatischen Raum des Ohrlabyrints, wie es Steinbrügge und Habermann angenommen haben, zustande

[1]) Oppenheim. Die Geschwülste des Gehirns.

kommen sollen und bemerkt, dass die Akten darüber keineswegs geschlossen sind. Während Asher diese Möglichkeit dank zahlreicher Schutzeinrichtungen des Labyrints in Abrede stellt, hält sie F. Alt[1]) für bestehend und erklärt die Läsion des Corti'schen Organs durch Niederdrücken der Reissner'schen Membran. Der letzte Autor fügt noch hinzu: „dass der acute und chronische Hydrocephalus auchdauernde Hörstörung speciell bleibende Taubheit herbeiführen kann, ist eine so bekannte Tatsache, dass Hydrocephalus in den statistischen Berichten über die Aetiologie von Ohrenerkrankungen eine ständige Rubrik bildet."

Bruns[2]) erwähnt die Möglichkeit der Taubheit bei den Schläfenlappen, Vierhügel, Medulla, Basis cranii und Ponstumoren, macht aber bei den letzten eine sehr wichtige Bemerkung: „Um eine volle Taubheit wird es sich nie handeln."

Schliesslich ist von Holmes und Grainger[3]) ein Unterschied zwischen Taubheit bei intra- und- extracerebellaren Tumoren erkannt

[1]) S. S. 20.

[2]) Bruns. Die Geschwülste des Nervensystems. 1897.

[3]) Brain. Winter 1904.

worden. „Den Symptomen nach," schreiben sie, „müssen wir zwei Klassen der Taubheit auseinanderhalten. In den Fällen der extracerebellaren Tumoren haben wir Gehörsschwäche bis zur Taubheit, sie variieren in ihrer Intensität sehr stark, jedenfalls betrifft die Störung auch die Knochenleitung, sodass wir es mit der Taubheit nervösen Ursprungs zu tun haben. In Fällen von intracerebellaren Tumoren ist eine bedeutende Störung sehr selten, in wenigen Fällen besteht geringgradige Taubheit auf der Seite des Tumors, aber niemals erreicht sie den Grad der extracerebellaren Tumoren."

Wenn wir die oben angeführten ätiologischen Momente zusammenstellen, so ergiebt sich, dass die Gehörstörung durch Acusticustumoren, Neubildungen an der Basis, Schläfenlappen, Vierhügel und Brückengeschwülste, schliesslich durch Hydrocephalus zustande kommen kann. Besonders häufig wird sie bei Kleinhirntumoren beobachtet, ohne dass man über das Zustandekommen derselben genauere Angaben gemacht hätte. Der diagnostische Wert der Taubheit ist bei dem heutigen Stand der Frage recht gering, umsomehr, als man über die Aetiologie derselben nicht einig ist

nnd wird vielleicht nur in manchen Fällen die vermutliche Diagnose stützen können.

In unserem Fall konnte es sich um zwei Möglichkeiten handeln: symetrische Labyrinterkrankung oder vielleicht noch um die nirgends erwähnte andere Möglichkeit und zwar die Schädigung der Striae acusticae. Dieselben liegen bekanntlich ganz an der Oberfläche, springen an manchen Stellen sogar leicht vor und haben in Vergleich mit den andern Gebilden des Bodens des 4 Ventrikels sehr langen Verlauf. Die Schädigung der letzteren konnte um so leichter zustande kommen, als der leicht verschiebliche Tumor sich senken konnte, in der Stelle der engsten Passage (unterhalb des Nodulus), die gerade dem Hauptanteil der Striae entspricht, sich einkeilen und die Compression ausüben.

Bei der auswärts gemachten Section war das Präparat, leider, nicht im solchen Zustande, dass es der genaueren mikroskopischen Untersuchung zügängig wäre. Dieselbe musste sich mit der Feststellung, dass es sich um ein Gliom handelte begnügen.

Als Anhang zum obigen Fall soll ein Fall von reinem Ponsgliom bei einem 6 j. Kinde besprochen werden.

J. G. 6 J. Cigarrenmacherskind aus Hockenheim. Gest. am 6 Januar 1901. Section 7-1-01.

Klinische Diagnose: Ponstuberkel.

Krankengeschichte. Vater gestorben an Phtise. Beginn des Leidens mit schwankendem torkelndem Gang im Juni; Verschlechterung des Ganges, Kopfweh, nie Erbrechen, keine Stauungspapille; Schlucken und Kauen mangelhaft geworden. Näselnde Sprache, Schielen. Parese der Arme. Gaumensegellähmung. Augenmuskellähmung, Facialisparese rechts, Reflexe der unteren Extremitäten sehr gesteigert. In den letzten 14 Tagen hochgradige Muskelspannungen. Kein Fieber, Zucker, Eiweiss.

Das Kind lag längere Zeit auf der medizinischen Klinik; die Krankengeschichte ging an dem Tage der Obduction verloren, weshalb nur vorstehende kurze Angaben gemacht werden können.

Befund. An der Schädelbasis nichts besonders. Linke hintere Schädelgrube vielleicht ein wenig flacher als die rechte. Die Pars basilaris des Hinterhauptbeines springt ziemlich stark gegen das Foramen magnum vor, l. etwas mehr als r. An der Stelle des Pons sieht man etwa apfelgrosse Massen,

die auf die beiden Hälften nicht ganz regelmässig verteilt sind; die rechte Seite scheint stärker in Anspruch genommen zu sein als die linke. Diese Masse hat oberflächlich ein weisses Aussehen, etwa wie weisse Nervensubstanz; sie ist von der Pia überzogen, dabei lassen sich deutlich grössere und kleinere Läppchen erkennen, von denen eines, welches der linken Hälfte des Tumors angehört, sich über die Arteria basilaris hinweglegt; im Uebrigen zieht letztere über den Tumor hinweg. Der Tumor hat sehr weiche, vielleicht fluctuierende Consistenz.

Auch die Hirnschenkel sind dicker, als es dem normalen Zustand entspricht, ihre Consistenz ist aber fester als die des Tumors. Die Brust- und Bauchorgane normal.

Anatomische Diagnose: Tumor, (Congenital ?) ausgehend von dem Pons.

Durch die zahlreichen und mächtigen Auswüchse war das Aussehen der Brücke total verändert. Die blumenkohlartige Form, die aus der beigelegten Photographie ersichlich ist, liess an eine Missbildung oder an einen Tumor auf congenitaler Basis denken.

Das Präparat lag bis zum Winter des J. 1903 in Müller'scher Flüssigkeit. Aus derselben heraussgenommen in 4 Schnitte geteilt, wurde es längere Zeit mit Alkohol in steigender

Concentracion, schliesslich mit Alkoholaether behandelt, um nach 4 wöchentlichem Verweilen in dünner Celloidinlösung in die dicke eingebettet zu werden. Das Präparat wurde stufenweise untersucht. Ich habe mich hauptsächlich der Weigert'schen Markscheidenfärbung bedient, nebenbei aber auch van Gieson'sche Methode und Haematoxylin-Eosin-Färbung angewandt. Es wurde die Gegend vom distalen Abschnitt der Pedunculi cerebri bis unterhalb der Olive untersucht. Auch aus einzelnen Rückenmarkssegmenten wurden Schnitte angefertigt. Die Bearbeitung war, wohl infolge von Ueberhärtung, sehr erschwert.

Die Geschwulst hat sich als Gliom, bestehend aus zarten Zellen mit sich stark färbenden runden Kernen im Filzwerk feinster Fasern eingebettet, erwiesen.

Die Mitte des Pons kann wohl als Ausgangspunkt bezeichnet werden und zwar aus 2 Gründen:

1) hat der Tumor dort die grösste Ausdehnung erreicht,

2) die Geschwulstpartien scheinen dort am ältesten zu sein.

Am Querschnitt durch die Mitte der Brücke fällt vor allem auf eine für das 6 jährige Kind abnorme Grösse der letzteren. Dieselbe

ist in mehr als 2/3 Teilen von der Geschwulstmasse durchsetzt. Der übrige Teil ist durch Compression hochgradig degeneriert.

Auf eine längere Lebensdauer hier, als an den anderen Stellen, weisen die regressiven Metamorphosen und starke Vascularisation hin Es handelt sich hier um Cystenbildung; an den Wänden derselben sieht man noch die Gliawucherung, die Zellen stossen sich hier massenweise ab und finden sich besonders an den Rändern mit Blutkörperchen, Zelltrümmern und spärlichen Fäden vermischt; die Mitte färbt sich homogen. Zerfall der Geschwulst erfolgt offenbar auf dem Wege der Auflösung durch Oedem. Zahlreiche Gefässe durchsetzen die Tumormassen und verursachen an vielen Stellen Haemorrhagien. Dieses Verhalten der Geschwulst hinsichtlich ihres Gefässreichtums und regressiven Metamorphosen weicht in der Ponsmitte von dem Verhalten an anderen Stellen ab, da die oben genannten Erscheinungen in den übrigen Präparaten entweder gänzlich vermisst oder nur angedeutet werden. Von da ausgehend breitet sich der Tumor nach oben bis zum Nucleus ruber aus, nach unten – bis zur unteren Partie der Olive. In seinem proximalen und distalen Fortgang verschmälert sich die Geschwulst beträchtlich.

An der Ausgangstelle, wie wir dies schon mal oben hervorgehoben haben, nimmt sie nicht nur die rechte, sondern anch einen grossen Teil der linken für sich in Anspruch; je weiter sich die Geschwulst von der Mitte des Pons entfernt, desto mehr macht sich bei ihr die Tendenz geltend, die Raphe resp. die Mittellinie nicht zu überschreiten und sich auf die rechte Seite zu beschränken. Dies beweist das Verhalten der Geschwulst in den distalsten und proximalsten Partien. An dem Schnitt der durch die vordersten Teile der Vierhügel geführt ist, ist nur die rechtseitige Substantia nigra von Gliamassen durchsetzt und vergrössert, anderseits an dem Schnitt durch die untersten Partien der Olive sieht man auch bloss auf der rechten Seite einen kleinen Zapfen pathologischen Gewebes durch dünnen Stiel mit dem übrigen Präparat in Verbindung. In beiden Fällen ist die linke Seite vollkommen normal.

Das Zustandenkommen des blumenkohlartigen Aussehens erklärt die Serie der Präparate zu Genüge. Es handelt sich entweder um eine Art Durchbruchs der Gliamassen nach aussen und zwar vorwiegend nach der Basis, weniger nach der Seite zu oder es erfolgt die Ausstülpung des noch normalen oder leicht

degenerierten Nervengewebes, sodass die in der Mitte sich befindenden Gliamassen wie von einer Schale schwarzgefärbter normaler Nervenfasern umgeben erscheinen.

Nur an drei Schnitten fehlt an den basalen Partien der Auswüchse die Pia mater. Da aber einerseits makroskopisch die Pia intakt zu sein schien, da anderseits die Möglichkeit der künstlichen Abtrennung derselben nicht zu leugnen ist kann der Schluss, dass das Gliom in unserem Falle die Pia durchbrochen hat, nicht gezogen werden, man muss vielmehr annehmen, dass es sich wie an den übrigen Stellen nur um Ausstülpung derselben handelte.

Wie wir schon an anderer Stelle hervorgehoben haben, war die Brücke besonders auf der rechten Seite derart deformiert, dass man bis zur mikroskopischen Untersuchung nicht wagte, den Tumor als einfaches Gliom anzusprechen.

Virchow[1]) schreibt, dass das Gliom eine Masse ist, die an der freien Oberfäche die Form der Teile vergrössert beibehält, so dass der Prozess wie Oppenheim[2]) hinzufügt,

[1]) Virchow. Die krankhaften Geschwülste.
[2]) Oppenheim. Geschwülste d. Gehirns.

nur den Eindruck einer lokalen Hypertrophie macht. Dieses Verhalten erklärt sich durch das infiltrierende nicht einfach auseinanderdrängende Wachstum der Geschwulst. Nach Bruns[1]) findet sich diese scheinbare Hypertrophie der einzelnen Hirnteile besonders oft, wenn sich das Gliom im Hirnstamm, spec. im Pons entwickelt.

Gowers[2]) schreibt: „Aus dem infiltrierenden Charakter des Gliom ergiebt sich, dass es in der Regel eine einfache Vergrösserung des betreffenden Hirnteiles verursacht, in welchem es seinen Sitz hat. Wenn die Neubildung ihren Sitz im Pons hat, so kann derselbe im ganzen stark vergrössert sein; die A. basilaris wird schliesslich in dem Boden einer tiefen Fissur zwischen den beiden Teilen verborgen. Wenn ein Gliom bis an die Oberfläche reicht, so entstehen zuweilen gestielte Auswüchse.“ Seine Worte bestätigen zwei Abbildungen: auf einer von denselben handelt es sich um sehr starke, gleichmässige Anschwellung der beiden Ponshälften, sodass die A. basilaris nicht zu sehen ist, im zweiten — um leichte Lappung der Oberfläche.

[1]) Bruns. Geschwülste d. Nervensystems.
[2]) Gowers. Handbuch der Nervenkrankheiten.

Ziegler u. a. bestätigen die oben angegebenen Ansichten.

In der von Oppenheim und Bruns angegebenen sehr reichen Literatur über pathologische Anatomie der Hirngeschwülste (die mir zum grössten Teil zur Verfügung gestanden ist) fand ich nur einmal in Ziegler's Beiträgen eine eingehendere Beschreibung der Ponsgliome in der Arbeit von Ströbe: „Ueber Entstehung und Bau der Gehirngliome [1]).

Im ersten Falle beschreibt der Verfasser den Tumor folgendermassen: „Die Oberfläche der geschwollenen Brücke ist nicht regelmässig abgeglättet, sondern zeigt in den vorderen Partien flache bucklige Hervorragungen. Nach hinten schliessen sich dicht an die vergrösserte Brücke zwei kleine bucklige Anschwellungen an, welche an der Unterfläche der Medulla oblongata ebenfalls durch die A. basilaris bezw. die beiden Art. vertebrales getrennt, rechts die Gegend der Pyramide, links die der Pyramide und der Olive einnehmen."

Bei dem anderen von Stroebe beobachteten Fall handelt es sich um eine „länglich wurstförmige Geschwulst, die vorwiegend ihren

---

[1]) Zieglers's Beiträge zur path. Anat. XVIII. J. 1895.

Sitz im Pons hat, von der Oberfläche derselben bis hinauf zum Boden des 4 Ventrikels ziehend.“ Auch hier ist die Brücke „durch eine Anschwellung mit unregelmässig buckliger Oberfläche hervorgewölbt.“

Da die Abbildungen fehlten, kann man über den Grad dieser vom Autor als „flachen buckligen“ bezeichneten Hervorragungen nicht urteilen. Auch findet sich hier keine Erwähnung von der hochgradigen Deformierung, was zweifellos in unseren Ponsgliom der Fall war. (s. Z.).

Der Tumor hat sich also in unserem Falle als einfaches Gliom herausgestellt und Anomalien die auf congenitalen Ausgang zu schliessen erlaubten, waren nirgends aufzufinden.

In klinischer Hinsicht hat der Fall keine Eingenthümlichkeiten dargeboten; die Erscheinungen während des Lebens der Patientin lassen sich volkommen durch den anatomischen Befund erklären.

Es sei mir zum Schluss gestattet Herrn Geheimrath Prof. Arnold, Prof. Schwalbe, Priv.-Doc. D-r Schoenborn und vor allem dem Herrn Prof. Hoffman für die liebenswürdige Unterstützung meinen herzlichsten Dank auszusprechen.

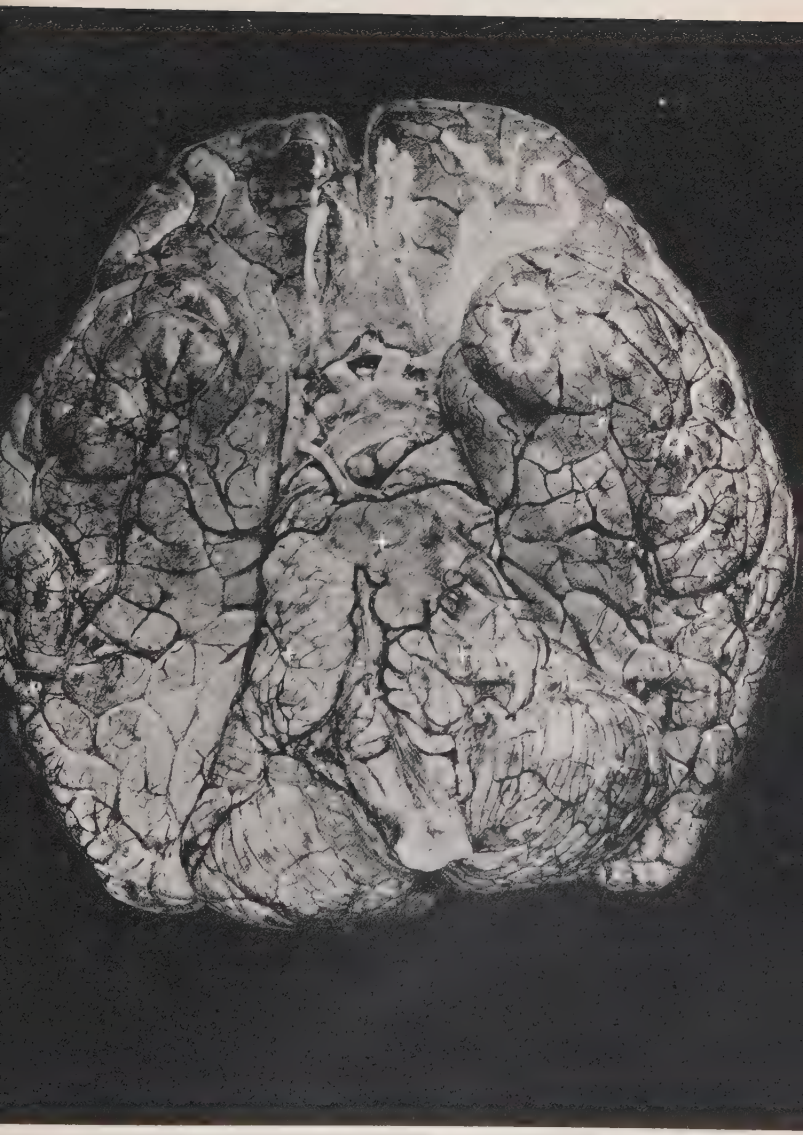

+ TUMOR

CURRICULUM VITAE.

Der Verfasser dieser Arbeit Stanislaus Orgielbrand ist in Warschau im J. 1880 geboren, absolvierte daselbst das Gymnasium III im J. 1900, wonach er an den Universitäten Krakau, Wien und Heidelberg studierte.